



## Kontrastowa angiografia rezonansu magnetycznego w badaniu tętnic szyjnych przedmózgowych

*Contrast Enhanced Magnetic Resonance Angiography of carotid arteries*

JAROSŁAW RYTERSKI

Z Zakładu Neuroradiologii Instytutu Psychiatrii i Neurologii w Warszawie

### STRESZCZENIE

**Cel.** Praca omawia podstawy metody kontrastowej angiografii rezonansowej, jej zastosowania kliniczne oraz miejsce, jakie zajmuje wśród innych nieinwazyjnych technik naczyniowych.

**Poglądy.** Kontrastowa angiografia rezonansu magnetycznego stanowi jedną z nieinwazyjnych metod oceny stanu łożyska naczyniowego. Jej wysoka rozdzielczość kontrastowa i przestrzenna, duże pole widzenia oraz krótki czas badania powodują, że jest to badanie szczególnie przydatne do oceny tętnic przedmózgowych w ramach komplementarnej oceny stanu naczyń wraz z badaniami dopplerowskimi.

**Wnioski.** W porównaniu z angiografią metodą tomografii komputerowej badanie kontrastowe w rezonansie magnetycznym nie naraża pacjenta na uboczne efekty promieniowania jonizującego ani działania kontrastowe jodowych środków kontrastowych.

### SUMMARY

**Objectives.** To review basic principles of Contrast Enhanced Magnetic Resonance Angiography and to present its clinical values in comparison to these other non-invasive vascular imaging techniques.

**Review.** Contrast Enhanced Magnetic Resonance Angiography is one of the most advanced and accurate non-invasive modalities in the assessment of vascular structures. Due to its high contrast and spatial resolution, a large field of view and a very short acquisition time, the method is very useful in the examination of carotid arteries, being complementary to the Doppler imaging.

**Conclusions.** In comparison with Computerized Tomography Angiography there is no risk of potential hazardous effects of ionizing radiation or severe side effects of iodinated contrast media.

---

**Słowa kluczowe:** kontrastowa angiografia rezonansu magnetycznego / tętnice szyjne  
**Key words:** Contrast Enhanced Magnetic Resonance Angiography / carotid arteries

---

Badania układu naczyniowego w ostatnich latach ulegają szybkim przemianom spowodowanym przez postęp technologiczny w budowie systemów diagnostycznych. Możliwości obrazowania naczyń ulegają znacznemu poszerzeniu, w szczególności w zakresie technik nieinwazyjnych. Rozwój metod obrazowania wychodzi naprzeciw potrzebom klinicystów potrzebującym szybkich, miarodajnych i powtarzalnych badań do kwalifikacji chorych do leczenia intensywnymi metodami farmakologicznymi lub technikami inwazyjnymi, w tym metodami chirurgicznymi. Rosnąca liczba udarów mózgu i innych zmian naczyniopochodnych w ośrodkowym układzie nerwowym dodatkowo warunkuje wzrost zainteresowania badaniami naczyń przedmózgowych [1].

Obecnie dostępne metody badania naczyń szyjnych obejmują inwazyjną angiografię konwencjonalną opartą na technice cyfrowej subtrakcji (DSA, *Digital Subtraction Angiography*) oraz metody nieinwazyjne wykorzystujące ultrasonografię, tomografię komputerową i rezonans magnetyczny. Poszczególne metody nieinwazyjne mają swoje zalety i wynikające z nich wskazania kliniczne, jak również wady ograniczające możliwość ich stosowania.

Zaawansowane techniki angiografii konwencjonalnej obejmujące *cyfrową angiografię subtrakcyjną* (DSA) i *angiografię rotacyjną*, są metodami referencyjnymi w ocenie stanu układu krążenia. Składa się na to wieloletnie do-

świadczenie w wykonywaniu tych badań, możliwość selektywnego cewnikowania wybranego naczynia, dynamiczny charakter badania z oceną fazy napływu i odpływu krwi. Z drugiej strony, metody te mają swoje dobrze poznane ograniczenia. Są to badania inwazyjne, wymagające czasowej hospitalizacji pacjenta. Dodatkowo są obciążone możliwością wystąpienia powikłań zarówno miejscowych, najczęściej w postaci krwiaka w miejscu wprowadzenia cewnika, jak i ogólnoustrojowych, włącznie z ryzykiem wystąpienia udaru sięgającym do 1,2% wykonywanych badań [2]. Ponadto narażają osobę badaną na szkodliwe efekty promieniowania jonizującego [3].

*Badania ultrasonograficzne dopplerowskie* są najczęściej wykonywane w ramach oceny naczyń przedmózgowych ze względu na dużą dostępność aparatury, prostotę wykonania, brak szkodliwych dla pacjenta efektów zdrowotnych badania, jak również niski koszt tej metody [4]. Naczynia szyjne ze względu na swój płytki podskórny przebieg są zwykle łatwo dostępne do badania. Oprócz oceny światła naczynia w badaniu dopplerowskim możliwa jest analiza budowy ściany naczynia, jak i uzyskanie informacji czynnościowych dotyczących parametrów przepływu. Wartość diagnostyczna tej metody zależy jednakże od doświadczenia i umiejętności wykonującego lekarza oraz od warunków anatomicznych występujących u badanego pacjenta

mogących ograniczać zakres uwidocznienia naczynia (m.in. krótka szyja, otyłość).

*Angiografia metodą tomografii komputerowej (CTA, Computerized Tomography Angiography)* to badanie rentgenowskie wykonywane przy użyciu tomografu komputerowego i wymagające dożylnego podania jodowego środka kontrastowego [5]. Wprowadzenie do diagnostyki wielowarstwowych systemów TK pozwoliło na znaczne skrócenie czasu badania, zwiększenie pola widzenia i rozdzielczości przestrzennej uzyskiwanych obrazów oraz zmniejszenie dawki promieniowania jonizującego. Badanie jest proste w wykonaniu, pozwala na uwidocznienie zwapnień w przyściennych zmianach miażdżycowych w tętnicach i uzyskiwanie rekonstrukcji trójwymiarowych badanych naczyń. Jednakże zawsze metoda ta wiąże się z ryzykiem zdrowotnym związanym z oddziaływaniem promieniowania jonizującego oraz z działaniami niepożądanymi towarzyszącymi stosowaniu jodowych środków kontrastowych.

*Angiografia w rezonansie magnetycznym (MRA, Magnetic Resonance Angiography)* to szereg technik obrazowania wykorzystujących różne zjawiska fizyczne towarzyszące przepływowi krwi w polu magnetycznym. Wiele technik można zaliczyć do metod endogennych, niewymagających dożylnego podania środka kontrastowego – należą do nich metody czasu napływu (TOF, *Time of Flight*), przesunięcia fazowego (PC, *Phase Contrast*) i tzw. technika „czarnej” krwi (*Black Blood*), w których zmiany namagnesowania płynącej krwi są źródłem sygnału przetwarzanego na obraz naczyń krwionośnych [6, 7]. Zaletą omawianych metod jest możliwość uzyskania obrazu przepływu w naczyniach porównywalnego z metodami radiologicznymi bez konieczności podawania środków kontrastowych, mogących stanowić potencjalne zagrożenie dla zdrowia osoby badanej. Niestety, techniki te obciążone są szeregiem ograniczeń. Wszystkie te techniki są bardzo podatne na artefakty ruchowe, które występują dość często, zwłaszcza, że czas badania jest stosunkowo długi, sięgający kilkunastu minut. Ograniczone jest również pole widzenia dostępne w badaniu w wyniku bezpośredniej zależności od czasu badania i efektu nasycenia kontrastowego występującego w technikach trójwymiarowych.

Sposobem na przełamanie ograniczeń występujących w badaniach angiografii rezonansu magnetycznego było wprowadzenie do diagnostyki technik obrazowania naczyń po dożylnym podaniu paramagnetycznych środków kontrastowych. Stało się to możliwe dzięki wprowadzeniu nowych generacji cewek gradientowych, co pozwoliło na znaczne skrócenie akwizycji obrazów i uchwycenie momentu pierwszego przepływu środka kontrastowego przez naczynia krwionośne [6].

Celem tej pracy jest przedstawienie zasad obrazowania tętnic szyjnych za pomocą kontrastowej angiografii rezonansu magnetycznego z odniesieniem do innych nieinwazyjnych metod badania.

## METODYKA BADANIA

Podstawową, najbardziej rozpowszechnioną metodą badania tętnic szyjnych w rezonansie magnetycznym była technika czasu napływu – *Time of Flight* (TOF). W meto-

dzie tej uwidocznienie światła naczynia jest możliwe dzięki różnicy w stopniu namagnesowania krwi napływającej w obręb badanej warstwy (obrazowanie dwuwymiarowe – 2D) lub objętości (obrazowanie trójwymiarowe – 3D) w odniesieniu do otaczających tkanek stacjonarnych o nasyczonej magnetyzacji. Zaletą tej techniki jest jej prostota, natomiast ograniczeniem wielkość pola widzenia, która jest zależna bezpośrednio od czasu badania. Uzyskanie większego obszaru badania wymaga proporcjonalnego wydłużenia czasu akwizycji. Ze względu na dużą podatność techniki TOF na artefakty ruchowe, nie można zatem uwidocznić tętnic szyjnych przedmózgowych na całym ich przebiegu od odejścia od łuku aorty do podstawy czaszki. Dodatkowo dochodzi do osłabienia sygnału w przypadku przepływu w płaszczyźnie badania w technice 2D oraz do wysycania i zmniejszenia intensywności sygnału wraz z wzrostem wielkości objętości badanej w technice 3D. Ponadto, uzyskane w tych metodach angiogramy charakteryzują się stosunkowo niską rozdzielczością przestrzenną [7].

Sposobem na podwyższenie intensywności sygnału pochodzącego z struktur naczyniowych jest podanie dożylnie środka kontrastowego. Stosowane w badaniach rezonansu magnetycznego środki kontrastowe to chelatowe pochodne gadolinium (*Gadolinium-DTPA*, *Gadolinium DTPA-BMA*) mające właściwości paramagnetyczne, powodujące skrócenie relaksacji podłużnej (T1) tkanek wystawionych na działanie kontrastu [8, 9]. Jednakże te środki kontrastowe należą do grupy środków przestrzeni wewnątrznaczyniowej, zewnątrzkomórkowej. Po upływie ok. 5 min. od podania środka ok. 80% jego objętości znajduje się w przestrzeni pozanaczyniowej. Dlatego istotne dla wdrożenia badań naczyniowych z dożylnym podaniem środka kontrastowego w rezonansie magnetycznym było opracowanie szybkich sekwencji naczyniowych pozwalających uchwycić moment przepływu kontrastu przez naczynia krwionośne w krótkim czasie od podania dożylnego.

*Kontrastowa angiografia rezonansu magnetycznego (CE MRA) tętnic szyjnych* – to badanie wykonywane w płaszczyźnie czołowej w akwizycji 3D, oparte na modyfikowanej, ultraszybkiej sekwencji gradient echo. Paramagnetyczny środek kontrastowy jest podawany dożylnie – do żyły odłokciowej w dawce standardowej 0,1 mmol/kg masy ciała. Akwizycja obejmuje dwie sekwencje o tych samych parametrach i ustawieniu – pierwsza przed podaniem kontrastu, druga po iniekcji podawana z opóźnieniem zależnym od prędkości przepływu krwi u badanej osoby. Po zakończeniu skanowania obie sekwencje są łączone w procesie przetwarzania danych w celu usunięcia sygnału z tkanek stacjonarnych – subtrakcji sygnału tła. Uzyskane angiogramy są wynikiem różnic w relaksacji T1 płynącej krwi a relaksacji tkanek tła spowodowanych krótkotrwałą obecnością w łożysku naczyniowym paramagnetycznego środka kontrastowego. Podstawą dobrze wykonanego badania jest uchwycenie pierwszego przepływu środka kontrastowego przez naczynia w badanym obszarze – technika ta jest nazywana angiografią pierwszego przepływu [1, 9]. Steżenie środka kontrastowego podanego dożylnie nawet w niewielkiej, standardowej dawce (15 ml) w czasie pierwszego przepływu jest na tylne wysokie by wywołać zmiany relaksacji krwinek, które można wychwycić w badaniu MR. Czas badania musi być bardzo krótki, by uniknąć nakłada-

nia się na angiogramy tętnicze sygnału z odpływu żylnego. Warunkiem koniecznym jest odpowiednia konstrukcja układu gradientów z szybkimi czasami narastania. Początkowo osiągnięcie takich parametrów było możliwe w wysokopolo-owych systemach MR o natężeniu pola 1,5 Tesli. W ostatnich latach dynamiczny rozwój systemów otwartych, niskopolo-owych również umożliwił wykonywanie kontrastowej angiografii rezonansu magnetycznego. W aparatach wysokopolo-owych średni czas akwizycji badania naczyniowego z kontrastem wynosi poniżej 20 sek., w przypadku aparatów niskopolo-owych czas badania wynosi zależnie od grubości badanej objętości od 20 do 30 sek. Tak znaczne skrócenie czasu badania wpływa w sposób istotny również na zmniejszenie ilości artefaktów ruchowych, tym samym dając obrazy lepsze, o większej wartości diagnostycznej. Obok wysokiej rozdzielczości czasowej kontrastowa angiografia rezonansu magnetycznego charakteryzuje się wysoką rozdzielczością przestrzenną i kontrastową.

Kolejną zaletą metody badania naczyń w rezonansie magnetycznym po dożylnym podaniu środka kontrastowego jest możliwość modyfikacji sposobu akwizycji danych surowych składających się na powstające obrazy. Istnieją dwie techniki wypełniania tzw. przestrzeni k, stanowiącej macierz danych surowych: metoda liniowa sekwencyjna i eliptyczna centralna technika wypełniania przestrzeni k.

W technice sekwencyjnej zapełniane są kolejne linie przestrzeni k od obwodu do środka odpowiadającego za kontrastowość badania – konieczna tu jest dokładna synchronizacja akwizycji z narastającym stężeniem kontrastu w naczyniu.

W technice eliptycznej centralnej (*Elliptic Centric CE MRA*) [10] w pierwszej fazie badania zapełniany jest środek przestrzeni k, co nie wymaga pełnej synchronizacji i daje możliwość wydłużenia badania do ok. 40–50 sek. bez zmniejszenia jakości obrazów przez odpływ żylny.

Stosowane w naczyniowych badaniach MR środki kontrastowe należą do związków bardzo bezpiecznych dla pacjentów. Wystąpienie poważniejszych efektów ubocznych związanych z dożylnym podaniem środka kontrastowego jest bardzo niskie i wynosi 1:20000 iniekcji. Są one wydalane w postaci niezmięnionej przez nerki, większa część środka jest eliminowana w ciągu pierwszej godziny od podania. Dotychczas nie stwierdzono efektów nefrotoksycznych związanych z podaniem pochodnych Gadolinium. Tym samym można je stosować bezpiecznie u pacjentów z niewydolnością nerek oraz u pacjentów, u których występują inne przeciwwskazania do dożylnego podania jodowych środków kontrastowych. W związku z dożylną drogą podawania tych środków można wykonywać kontrastową angiografię MR w trybie ambulatoryjnym. Po podaniu kontrastu nie stwierdzono również jakichkolwiek zaburzeń mogących mieć wpływ na normalne funkcjonowanie organizmu.

W ostatnich latach do badań klinicznych w rezonansie magnetycznym wprowadzane są nowe rodzaje środków kontrastowych. Jedną generację stanowią środki o wysokiej relaksacji T1, do których należą takie związki jak Gadovist (Schering) i Multihance (Altana-Bracco) charakteryzujące się niską osmolalnością i podwyższeniem relaksacji tkanek w obrazach T1 zależnych, dającym wyższą kontrastowość i dłużej utrzymujący się efekt wzmocnienia [7]. Drugą grupę środków stanowią wprowadzane dopiero do badań klinicz-

nych kontrasty wewnątrznaczyniowe, do których należy Vasovist (Schering) pozostający w łożysku naczyniowym tworząc kompleksy z albuminami w osoczu [11]. Ta grupa kontrastów jest dedykowana wyłącznie do badań naczyniowych, dając wyższą kontrastowość i wzmocnienie w porównaniu do dotychczas stosowanych pochodnych gadolinium.

## ZASTOSOWANIA KLINICZNE W NEURORADIOLOGII

Ocena zmian w opuszcze i początkowym odcinku tętnicy szyjnej wewnętrznej stanowi jedno z głównych wskazań do nieinwazyjnej diagnostyki tętnic przedmózgowych. Spowodowane jest to wynikami międzynarodowych, międzyośrodkowych prób klinicznych NASCET [12] i ESCT [13], z których wynikają wskazania do chirurgicznego leczenia zwężenia światła tych tętnic w przypadku zmian przekraczających 70% światła naczynia. Podobne wnioski płyną z programu klinicznego ACAS [2], w którym oceniano wyniki leczenia pacjentów symptomatycznych mających zmiany w układzie naczyniowym. W przypadku zwężeń mniejszych niż 30% światła naczynia leczenie chirurgiczne nie przynosi istotnej poprawy stanu klinicznego. Wybór odpowiedniego leczenia i dalsze rokowanie jest w pełni zależne od stopnia nasilenia zmian w obrębie naczynia, stąd bardzo istotna jest miarodajna ocena zwężenia. Wśród dostępnych metod diagnostycznych preferowane są te, które są proste w wykonaniu, dostępne w trybie ambulatoryjnym, powtarzalne i niezwiększające obciążenia zdrowotnych pacjenta o charakterze jatrogennym.

Najczęściej wykonywanym testem diagnostycznym w tym przypadku są badania dopplerowskie [4]. Jednakże ich wartość jest zależna od doświadczenia lekarza wykonującego oraz od warunków anatomicznych badanego pacjenta i mogą być bardzo trudne do wykonania u osób otyłych, o krótkiej szyi. Deformacje i przymusowe ustawienia kręgosłupa w odcinku szyjnym mogą również komplikować przeprowadzenie badania.

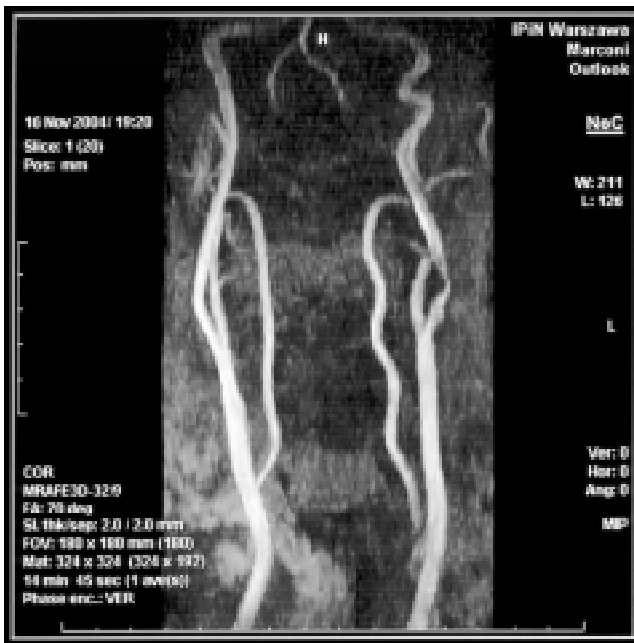Angiografia konwencjonalna przez lata stanowiła tzw. złoty standard w diagnostyce zmian w naczyniach przedmózgowych, ale inwazyjny charakter tego badania i wynikające z tego obciążenia spowodowały znaczne zmniejszenie liczby wykonywanych badań w diagnostyce zwężeń naczyń przedmózgowych [14].

Angiografia metodą tomografii komputerowej po dożylnym podaniu środka kontrastowego pozwala na uwidocznienie zmian w obrębie światła naczynia, jak i w jego ścianie, ze szczególnym uwzględnieniem zwapnień śródściennych. Niekiedy jednak obecność zwapnień może utrudniać dokładną ocenę stopnia zwężenia. Wielkość pola widzenia, tym samym zakres uwidocznionego naczynia, zależne jest od ilości warstw, co przekłada się na wielkość dawki promieniowania jonizującego pochłoniętego przez pacjenta w czasie badania [5].

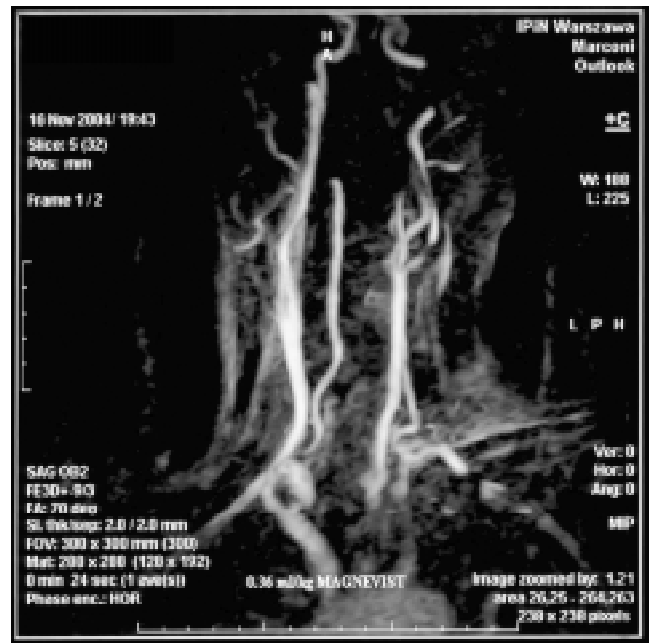
Kontrastowa angiografia rezonansu magnetycznego umożliwia ocenę przepływu krwi w naczyniach przedmózgowych od miejsca odejścia od łuku aorty przez podział tętnic szyjnych wspólnych sięgając ku górze do odcinków wewnątrzczaszkowych tętnic szyjnych, niekiedy aż do podziału na tętnice mózgowe. Ze względu na obecność środka

kontrastowego w świetle naczynia nie dochodzi do efektu nasycenia magnetyzacji krwi przepływającej przez dużą objętość badaną, występującego w standardowej metodzie 3D TOF [6]. Obok tętnic szyjnych CE MRA pozwala na ocenę przepływu w tętnicach kręgowych od momentu odejścia od tętnic podobojczykowych przez odcinek przykręgosłupowy (struktury kostne kręgosłupa tworzące ściany ka-

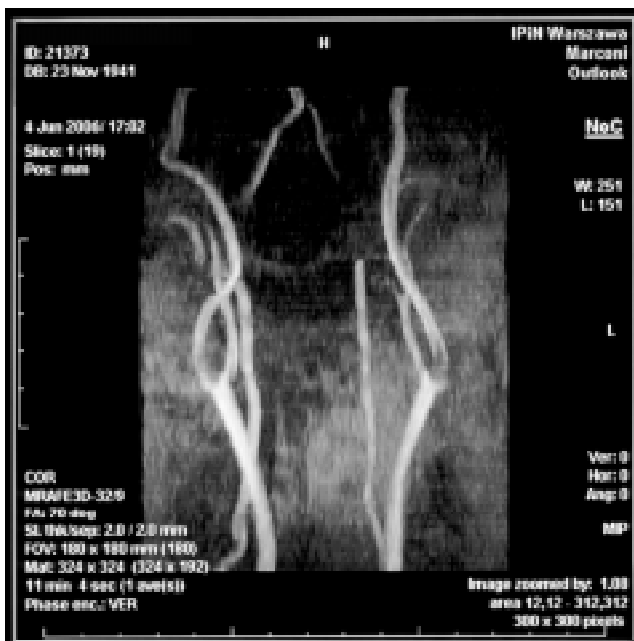nałów tętnic kręgowych nie przesłaniają obrazu tętnic, jak ma to miejsce w tomografii komputerowej) do wejścia do otworu wielkiego czaszki [1]. Zmiana intensywności sygnału pod wpływem środka kontrastowego sprawia, że na obraz zwięźnienia światła nie nakładają się zakłócenia spowodowane turbulencjami przepływu, ani nie dochodzi do zjawiska utraty sygnału w przypadku zwięźnienia tętnicy powyżej 75%,



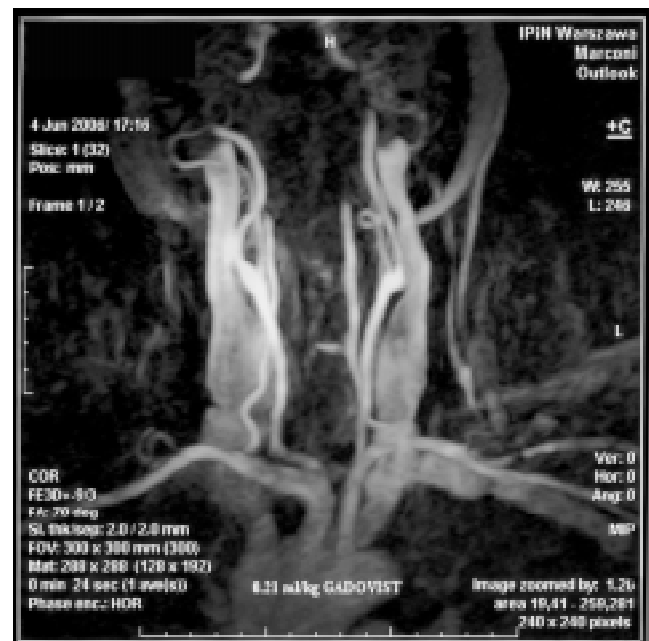
Fotografia 1 a. Badanie 3D TOF – metoda czasu napływu; rekonstrukcja MIP w płaszczyźnie czołowej – zwięźnienie lewej tętnicy szyjnej wewnętrznej w początkowym odcinku w dwóch miejscach w 50% i 70% śr. światła



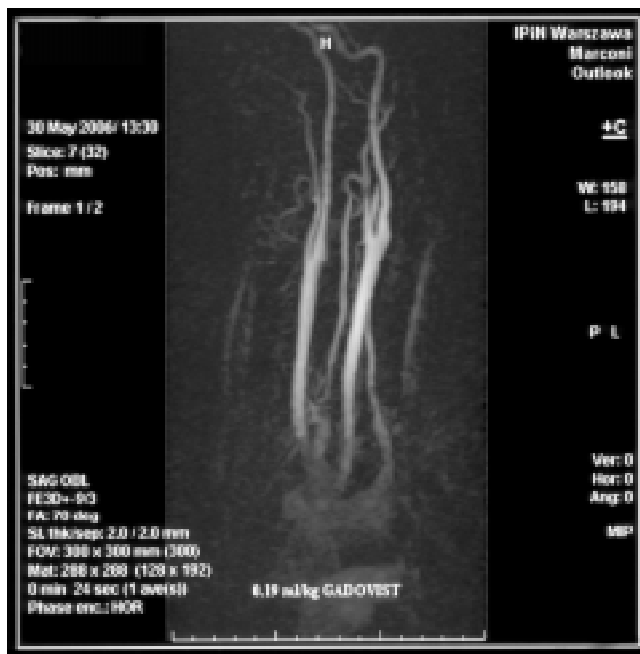Fotografia 1 b. Badanie metodą kontrastowej angiografii rezonansu magnetycznego (CE MRA); rekonstrukcja MIP w płaszczyźnie czołowej – zwięźnienie lewej tętnicy szyjnej wewnętrznej w 70% i 80% śr. światła



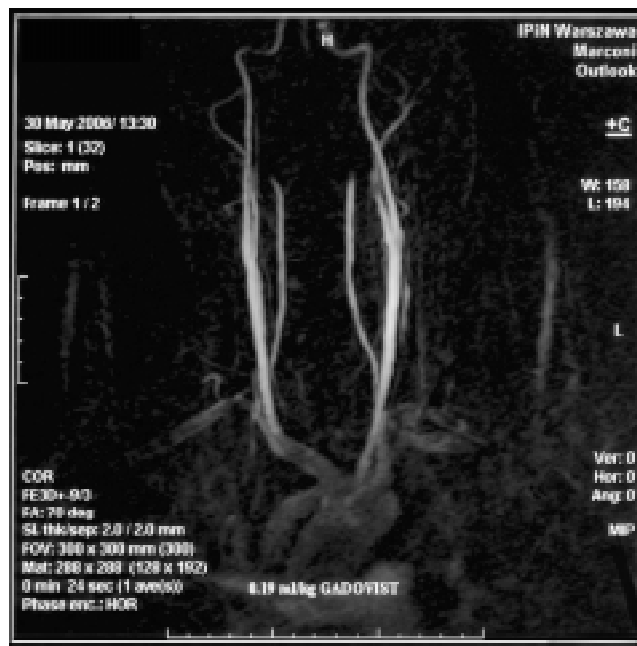
Fotografia 2 a. Badanie 3D TOF – metoda czasu napływu; rekonstrukcja MIP w płaszczyźnie czołowej – zwięźnienie w 20% światła prawej tętnicy szyjnej wewnętrznej i turbulencje w początkowym odcinku lewej tętnicy szyjnej wewnętrznej



Fotografia 2 b. Badanie metodą kontrastowej angiografii rezonansu magnetycznego (CE MRA); rekonstrukcja MIP w płaszczyźnie czołowej – nie uwidocznilo cech zwięźnienia światła obu tętnic szyjnych wewnętrznych



Fotografia 3 a. Badanie metodą kontrastowej angiografii rezonansu magnetycznego (CE MRA); rekonstrukcja MIP w płaszczyźnie bocznej – niewielkie zaburzenia przepływu w prawej tętnicy szyjnej wewnętrznej (10–15% światła)



Fotografia 3 b. Badanie metodą kontrastowej angiografii rezonansu magnetycznego (CE MRA); rekonstrukcja MIP w płaszczyźnie czołowej

występującego w standardowej angiografii 3D TOF. Bardzo krótkie czasy akwizycji umożliwiają wykonanie sekwencji kilku badań w różnej fazie przepływu z rozdzielaniem napływu tętniczego, fazy nasycenia i odpływu żylnego. Krótki czas badania jest ważny również z powodu bardzo szybkiej recyrkulacji tętniczo-żylną w obrębie mózgowia i bariery krew–mózg, przez którą gadolinium nie może przejść do przestrzeni wewnątrznaczyniowej – stąd szybki powrót środka kontrastowego do żył szyjnych i nakładanie się ich obrazu na tętnice przedmózgowe. Właściwa synchronizacja czasowa między rozpoczęciem podawania środka kontrastowego a akwizycją danych obrazowych jest zatem kluczem do wykonania dobrego technicznie badania.

Metoda kontrastowej angiografii rezonansu magnetycznego znalazła zastosowanie w badaniach tętnic szyjnych w przypadkach:

- wątpliwych wyników badaniach dopplerowskich, w szczególności w rozbieżnościach między wynikami różnych badań nieinwazyjnych a stanem klinicznym badanego,
- nieczytelnych, trudnych do oceny standartowych badań angiograficznych w rezonansie magnetycznym,
- w celu dokładnej oceny stopnia zwężenia światła, zwłaszcza w przypadkach dużych zwężeń powyżej 75%,
- oceny morfologii miejsca zwężenia, ubytków wypełnienia, owrzodzeń,
- w poszukiwaniu miejsc zwężenia światła w innych odcinkach tętnic przedmózgowych poza okolicą opuszki tętnicy szyjnej wewnętrznej, w szczególności w ocenie miejsca odejścia tych tętnic od łuku aorty.

Poniżej przedstawiono kilka przykładów zastosowania porównujących wyniki zastosowania omówionych technik

standardowej (TOF) i kontrastowej angiografii rezonansu magnetycznego (fot 1, 2, 3).

## OMÓWIENIE

Kontrastowa angiografia rezonansu magnetycznego należy do najbardziej wartościowych metod nieinwazyjnej oceny stanu naczyń krwionośnych przedmózgowych [1, 15]. W wielu badaniach klinicznych stwierdzono, że jest to szybka metoda oceny przepływu w tętnicach szyjnych na całej ich długości, pozwalająca na miarodajne określenie stopnia zwężenia naczynia, z uzyskaniem wyników porównywalnych z inwazyjną angiografią cyfrową i badaniami dopplerowskimi. W badaniach Remondy i wsp. [14] wykazano zgodność wyników badania CE MRA i DSA wynoszącą 93% w przypadkach dużych zwężeń (powyżej 70% światła). Badanie CE MRA pozwoliło na wykrycie wszystkich przypadków niedrożności tętnic szyjnych. W przeciwieństwie do badania DSA, angiografia rezonansu magnetycznego ze wzmocnieniem kontrastowym nie jest obciążona ryzykiem wystąpienia powikłań oraz nie naraża na działanie promieniowania jonizującego. Uzyskane angiogramy mogą być rekonstruowane w dowolnej płaszczyźnie i oceniane pod dowolnym kątem, co jest dodatkową przewagą CE MRA nad innymi metodami oceny tętnic przedmózgowych.

Omówione zalety kontrastowej angiografii rezonansu magnetycznego, możliwość jej wykonywania zarówno w nisko, jak i wysokopolowych systemach MR oraz duża korelacja wyników badań z technikami inwazyjnymi sprawiają, że zastosowania tej metody w codziennej praktyce klinicznej powinny wzrastać stając się jedną z podstawowych technik oceny naczyń przedmózgowych.

## PIŚMIENNICTWO

1. U-King-Im JM, Trivendi RA, Graves MR, i wsp. Contrast – enhanced MR angiography for carotid disease: diagnostic and potential clinical impact. *Neurology* 2004; 62 (8): 1282–90.
2. Executive Committee for the Asymptomatic Carotid Artherosclerosis Study. Endarterectomy for asymptomatic carotid artery stenosis. *JAMA* 1995; 273: 1421–8.
3. Brenner DJ, Hall EJ. Risk of cancer from diagnostic X – rays. *Lancet* 2004; 363: 2192.
4. Collins P, McKay I, Rajagoplan S, i wsp. Is carotid duplex scanning sufficient as the sole investigation prior to carotid endarterectomy? *Br J Radiol* 2005; 78 (935): 1034–7.
5. Herzig R, Burval S, Krupka B, i wsp. Comparison of ultrasonography, CT angiography, and digital subtraction angiography in severe carotid stenoses. *Eur J Neurol* 2004; 11 (11): 774–81.
6. Prince MR, Grist TM, Debatin JF. 3D contrast MR angiography. Berlin, Heidelberg, New York: Springer; 2003.
7. Thurnher SA. MRA of the carotid arteries. *Eur Radiol Suppl* 2005; 15 (supl 5): E11–6.
8. Carr JC, Ma J, Desphande V, i wsp. High-resolution breath-hold contrast-enhanced MR angiography of the entire carotid circulation. *AJR* 2002; 178: 543–9.
9. Prince MR, Meany JFM. Expanding role of MR angiography in clinical practice. *Eur Radiol Suppl* 2006; 16 (supl 2): B3–8.
10. Alvarez-Linera J, Benito-Leon J, Escribano J, i wsp. Prospective evaluation of carotid artery stenosis: Elliptic centric contrast-enhanced MR angiography and spiral CT angiography compared with digital subtraction angiography. *AJNR* 2003; 24: 1012–9.
11. Goyen M, Shamsi K, Schoenberg SO. Vasovist-enhanced MR angiography. *Eur Radiol Suppl* 2006; 16 (supl 2): B9–14.
12. North American Symptomatic Carotid Endarterectomy Trial Collaborators. Beneficial effect of carotid endarterectomy in symptomatic patients with high-grade carotid stenosis. *N Engl J Med* 1991; 325 (7): 445–53.
13. European Carotid Surgery Trialists Collaborative Group. Randomised trial of endarterectomy for recently symptomatic carotid stenosis: final results of the MRC European Carotid Surgery Trial (ECST). *Lancet* 1998; 351: 1379–87.
14. Remonda L, Senn P, Barth A, i wsp. Contrast-enhanced 3D MR angiography of the carotid artery: Comparison with conventional digital subtraction angiography. *AJNR* 2002; 23: 213–9.
15. Buskens E, Nederkoorn PJ, Buijs-van der Woude T, i wsp. Imaging of carotid arteries in symptomatic patients: Cost-effectiveness of diagnostic strategies. *Radiology* 2004; 233: 101–12.

*Adres: Dr Jarosław Ryterski, Zakład Neuroradiologii Instytutu Psychiatrii i Neurologii, ul. Sobieskiego 9, 02-957 Warszawa, e-mail: ryterski@ipin.edu.pl*