



## Opadanie powiek jako problem diagnostyczny i terapeutyczny u pacjenta ze współistniejącą miastenią i dystonią – opis przypadku

*Blepharoptosis as a diagnostic and therapeutic problem  
in a patient with coexistent myasthenia gravis and dystonia – case report*

AGNIESZKA MACHOWSKA-MAJCHRZAK, KRYSZYNA PIERZCHAŁA, KLAUDIUSZ KUMOR,  
RÓŻA ŚLUSARCZYK, WOJCIECH BARTMAN, JOLANTA BIERNAWSKA

Z Katedry i Kliniki Neurologii Śląskiej Akademii Medycznej w Zabrze

### STRESZCZENIE

**Cel.** Opadanie powiek jest dość częstym, ale niespecyficznym objawem pojawiającym się w różnych chorobach neurologicznych. Omówiono trudności diagnostyczne związane z współistnieniem dwóch chorób, w których występuje opadanie powiek.

**Przypadek.** Przedstawiamy historię choroby 64-letniego mężczyzny przyjętego z powodu występującego od 2 lat opadania powiek. Na podstawie obrazu klinicznego i badań dodatkowych rozpoznano miastenię z towarzyszącym kurczem powiek. Zastosowanie pirydostygminy pozwoliło na zniesienie asymetrii szpar powiekowych. W związku z objawami dystonii ostryknięto toksyną botulinową mięśnie okrężne oczu z dobrym efektem, nie obserwując nasilenia objawów miastenicznych.

**Komentarz.** Opisany przypadek pokazuje, że świadomość możliwości współwystępowania różnych chorób powodujących zaburzenia otwierania oczu pomaga we właściwym zaplanowaniu badań i leczenia.

### SUMMARY

**Objective.** Blepharoptosis is a rather common but nonspecific symptom of various neurological conditions. Diagnostic difficulties related to coexistence of two disorders with the symptom of drooping eyelids are discussed in the paper.

**Case report.** A case is presented of a 64-year-old man admitted to our department with a two-year history of periodic bilateral ptosis. On the grounds of the clinical picture and diagnostic procedures the patient was diagnosed with myasthenia gravis and concomitant blepharospasm. The asymmetry of palpebral fissures subsided after pyridostigmine therapy. While botuline toxin injections resulted in an improvement of blepharospasm, no evidence of the myasthenic symptoms deterioration was found.

**Commentary.** In the proper planning of diagnostic procedures and treatment the possibility of coexistence of different disorders characterized by drooping eyelids should be taken into account.

---

**Słowa kluczowe:** opadanie powiek / dystonia / kurcz powiek / miastenia / toksyna botulinowa

**Key words:** blepharoptosis / dystonia / blepharospasm / myasthenia gravis / botuline toxin

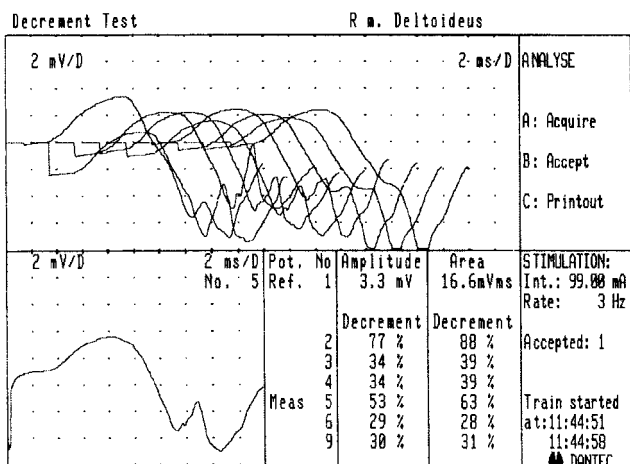
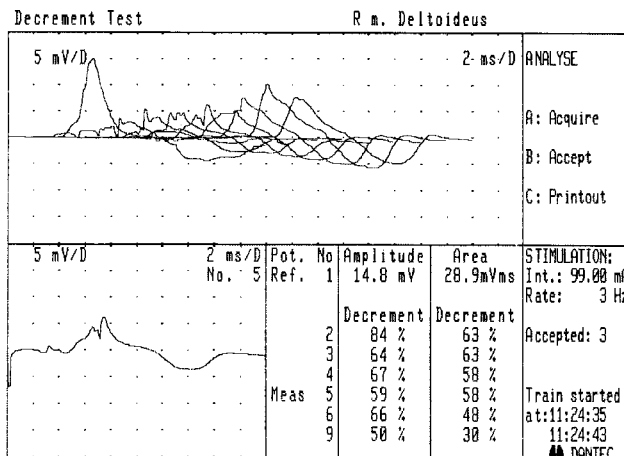
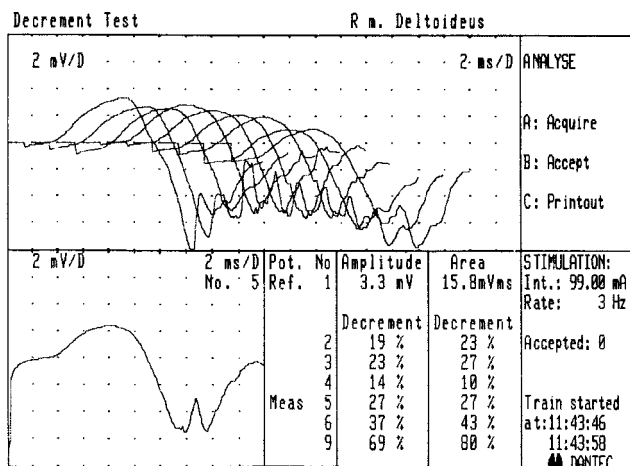
---

Opadanie powiek (ptoza) jest dość częstym, ale niespecyficznym objawem pojawiającym się w różnych chorobach neurologicznych. Nierzadko stanowi pierwszą i początkowo jedyną manifestację choroby. Szerokość szpary powiekowej u dorosłych wynosi ok. 9 mm i jest zależna od działania mięśnia dźwigacza powieki, mięśnia tarczowego górnego, mięśnia okrężnego oka, a w przypadku niedowładu mięśni dźwigaczy także od działania mięśnia czołowego. Opadaniem powiek nazywamy stan, w którym powieka górna przykrywa więcej niż 2 mm tęczęwki z powodu osłabienia lub nieprawidłowej czynności mięśnia dźwigacza powieki albo mięśnia tarczowego. W rozpoznaniu należy przede wszystkim uwzględnić czy mamy do czynienia z prawdziwym czy też rzekomym opadaniem powieki (*ptosis vs pseudoptosis*). Kolejnym krokiem jest różnicowanie czy ptoza wynika z niedowładu, czy z nieprawidłowego przyczepu mięśni unoszących powiekę oraz ustalenie, który z mięśni uległ osłabieniu. Końcowy etap różnicowania polega na określeniu lokalizacji uszkodzenia w układzie nerwowym. Może to być zaburzenie w obrębie

dróg ośrodkowych, nerwu okoruchowego, złącza nerwowo-mięśniowego albo mięśni.

Pseudoptoza może być spowodowana procesem miejscowym, w którym dochodzi do obrzęku powieki. Stan taki może powstać w związku z urazem, guzem (np. nerwiakowłókniak, torbiel epidermalna) lub obecnością ciała obcego. Inną przyczyną rzekomej ptozy może być mimowolna czynność mięśnia okrężnego oka powodująca nadmierne niekontrolowane zamykanie oczu. Jeżeli dotyczy tylko jednego oka najczęściej jest wywołana miejscowym podrażnieniem przez ciało obce lub zakażenie. Taki „reaktywny kurcz powiek” łatwo jest rozpoznać w przeciwieństwie do samoistnego, który na początku może sprawiać trudności diagnostyczne i bywa omyłkowo rozpoznawany jako miastenia oczna.

Zaburzenia w obrębie złącza nerwowo-mięśniowego często są powodem opadania powiek. Zazwyczaj istnieją charakterystyczne cechy ptozy spowodowanej miastenią. Zdarzają się jednak przypadki mniej typowe, a także możliwe jest współwystępowanie dwóch chorób powodujących zaburzenia otwierania oczu [1].



TIME	COMMENT	STIMULATOR Rate	REFERENCE Inten	REFERENCE Ampl	REFERENCE Area	DECREMENT Ampl	DECREMENT Area	ANALYSE RESULT LIST
11:15:33	Meas Pot	5	3	99.00	10.5	22.2	-69%	-24%
11:16:48	Meas Pot	5	3	99.00	17.8	42.7	0%	28%
11:18:45	Meas Pot	5	3	99.00	15.4	45.5	-28%	24%
11:24:26	Tetanus	100	30	99.00	14.6	35.6	78%	87%
11:24:35	Meas Pot	5	3	99.00	14.8	28.9	59%	58%
11:26:36	Meas Pot	5	3	99.00	14.4	29.0	22%	20%
11:29:02	Meas Pot	5	3	99.00	11.4	24.2	-33%	-32%

11:31:06

Rysunek 1. Wynik próby elektrostymulacyjnej z m. naramiennego

Rysunek 2. Wynik próby elektrostymulacyjnej z m. naramiennego po aktywacji bodźcem tężcowym

**OPIS PRZYPADKU**

64-letni mężczyzna został przyjęty do Kliniki Neurologii w Zabrze z powodu występującego od 2 lat opadania powiek. Objawy pojawiały się w czasie spacerów i nie miały związku z porą dnia, towarzyszyły im ruchy mimowolne głowy i wokalizacja. Ponadto, od kilku lat u chorego występowała chrypka i okresowo pojawiało się podwójne widzenie. Od 27 lat był leczony perazyką w dawce 100–200 mg/dobę z powodu schizofrenii. W wywiadzie również nadciśnienie tętnicze i cukrzyca.

Badaniem neurologicznym stwierdzono: kurcz powiek, ruchy mimowolne głowy o charakterze potakiwania, niesynchroniczne z wymienionymi objawami wokalizacja, niestałą asymetrię szpar powiekowych P>L, niewielką asymetrię odruchów głębokich P>L oraz obustronną tendencję do objawu Babińskiego. Okresowo pacjent zgłaszał podwójne widzenie. W czasie hospitalizacji stan psychiczny był stabilny.

Elektromiograficzna próba miasteniczna z m. naramiennego wypadła dodatnio. Odnotowano spadek amplitudy 5:1 odp. 27%, po 1 min. 53%, po 3 min. 54%, zgodny ze spadkiem pola odpowiedzi. Wykonano również elektrostymulacyjną próbę nużliwości z aktywacją bodźcem tężcowym, uzyskując spadek amplitudy 5:1 odp. 59%, po 2 min. spadek 22%, po 5 min. wzrost 33% (rys. 1).

Również nieprawidłowy był wynik badania elektromiografii pojedynczego włókna mięśniowego (SF-EMG) z m. prostownika palców wspólnego (rys. 2). Średni jitter wyniósł 139 us, blokowanie stwierdzono w 10 parach.

Po podaniu chlorku edrofonium (Tensilon) obserwowano krótkotrwałą poprawę kliniczną – ustąpiło podwójne widzenie.

Stwierdzono występowanie przeciwciał skierowanych przeciwko receptorom acetylocholino o mianie 1,79 nmol/l (N: do 0,4 nmol/l).

Diagnostyka obrazowa śródpiersia (TK) ujawniła obecność zmiany o gęstości tkanki tłuszczowej w śródpiersiu górnym przednim.

Badanie MR głowy uwidoczniło rozlane korowo-podkorowe zmiany naczyniopochodne.

Konsultujący torakochirurg zakwalifikował pacjenta do tymektomii, na którą chory nie wyraził zgody.

Rozpoznano miastenię z towarzyszącą dystonią segmentalną.

Włączono pirydostygminę (Mestinon), uzyskując poprawę (zniesienie asymetrii szpar powiekowych i ustąpienie podwójnego widzenia). W związku z objawami dystonii ostrzyknięto toksyną botulinową mięśnie okrężne oczu z dobrym efektem, bez wpływu na objawy miasteniczne. Zalecono konsultację psychiatryczną proponując odstawienie perazyki i zastosowanie klozapiny.

## OMÓWIENIE

Opadanie powiek może być pierwszym, a czasem jedynym objawem choroby neurologicznej.

Jest częstym objawem zaburzeń w obrębie złącza nerwowo-mięśniowego. Miastenia zaczyna się od zajęcia mięśni ocznych u ok. 40% pacjentów, a w dalszym przebiegu dotyczy mięśni ocznych u 85% pacjentów [2]. Zazwyczaj początkowo opadanie powieki dotyczy jednego oka, ale dość szybko objawy stają się obustronne. Charakterystyczną cechą objawów w przypadku miastenii jest ich zmienność oraz nasilanie się w ciągu dnia [3]. Opadaniu powiek w miastenii towarzyszy kompensacyjna czynność mięśnia czołowego i odchylenie głowy, jeśli mięśnie te nie są dotknięte chorobą.

Zarówno potwierdzenie, jak i wykluczenie ocznej postaci choroby może stanowić problem, jeśli przeciwciała przeciwko receptorom acetylocholino są nieobecne, co jest możliwe u 50–70% pacjentów, a odpowiedź na inhibitory acetylocholinesterazy jest negatywna lub wątpliwa. Na dodatek w postaci ocznej badania elektrofizjologiczne mają mniejszą czułość niż w uogólnionej [1].

W omawianym przypadku rozpoznanie miastenii nie budzi wątpliwości, ponieważ badania diagnostyczne w pełni potwierdziły rozpoznanie. W badaniu przedmiotowym u chorego stwierdzano również mimowolne i przymusowe napadowe zaciskanie powiek. Na podstawie obserwowanych objawów rozpoznaliśmy kurcz powiek (*blepharospasmus*). Do objawów dystonii zaliczono również ruchy mimowolne głowy i wokalizacje.

Diagnostując zaburzenia otwierania oczu należy wziąć pod uwagę możliwość występowania kurczu powiek. Jednakże na początku choroby właściwe rozpoznanie może stanowić problem. Powodem pomyłek diagnostycznych jest duża zmienność i początkowo przemijający charakter objawów, a także wpływ czynników zewnętrznych lub niespecyficznych bodźców, również niektórych leków (pirydostrygina!). Kurcz powiek ustępuje pod wpływem stresu i może zniknąć podczas badania przez nowego lekarza [1].

Kurcz powiek może być zapoczątkowany przez chorobę oczu, w tym również objawy oczne miastenii. W rzeczywistości połączenie miastenii i zespołu Meige'a nie jest do końca przypadkowe. Kurlan i wsp. opisali 5 pacjentów, u których współwystępowały te dwie choroby. U trzech pacjentów objawy dystonii i miastenii pojawiły się równocześnie, u jednego pacjenta objawy zespołu Meige'a poprzedzały kilka miesięcy wystąpienie objawów miastenicznych, a u ostatniego miastenia została rozpoznana 4 lata przed wystąpieniem dystonii ustno-żuchwowej i kurczu powiek [4].

Trudno dokładnie określić jaka była sekwencja pojawiania się objawów u naszego pacjenta. Hospitalizacja w naszej klinice miała miejsce po dwóch latach od wystąpienia opadania powiek z okresowym podwójnym widzeniem. Od początku obserwacji klinicznej stwierdzaliśmy mimowolne zaciskanie powiek i niesynchroniczne z nim wokalizacje.

Obserwacje Kurlan i wsp. sugerują, że zmęczenie mięśni zewnętrznych oka może prowadzić do synkinetycznego mrugania i ostatecznie do kurczu powiek. Odwrotnie – u chorych z subkliniczną oczną postacią miastenii może dochodzić do nużliwości mięśni ocznych z powodu mimo-

wolnego częstego i silnego kurczu powiek i tym samym do ujawnienia się choroby [4].

Patogeneza kurczu powiek pozostaje nieznaną. Są doniesienia o związku pomiędzy kurczem powiek i różnymi chorobami autoimmunologicznymi. To sugeruje, że w kurczu powiek również mogą odgrywać rolę mechanizmy immunologiczne. Opisano kurcz powiek w przebiegu toczenia rumieniowatego, chorobach tarczycy i zespole Sjogrena. Objawy ustępowały po zastosowanym leczeniu immunosupresyjnym [5].

Współistnienie miastenii i zespołu Meige'a nie tylko stanowi problem diagnostyczny, ale może również stwarzać trudności terapeutyczne. Opisano przejściowe zmniejszenie kurczu powiek po zastosowaniu inhibitorów acetylocholinesterazy, co może mylnie utwierdzać w rozpoznaniu miastenii, szczególnie gdy nie zostaną wykonane wszystkie należne badania diagnostyczne [1].

Natomiast leczenie kurczu powiek iniekcjami toksyny botulinowej może spowodować nasilenie zaburzeń transmisji nerwowo-mięśniowej, ponieważ toksyna botulinowa blokuje uwalnianie acetylocholino w presynaptycznej części złącza nerwowo-mięśniowego wywołując osłabienie mięśni [6, 7, 8]. Opisano przypadki chorych leczonych z powodu dystonii toksyną botulinową, u których wystąpiły objawy ciężkiej miastenii, a nawet przełom miasteniczny [9, 10, 11]. Objawy te pojawiały się po wcześniejszym wielokrotnym zastosowaniu leku bez powikłań. Iwase i wsp. uważają, że w związku z możliwością występowania subklinicznych zaburzeń transmisji nerwowo-mięśniowej powinno się przed kwalifikacją pacjenta do leczenia preparatami toksyny botulinowej oznaczyć poziom przeciwciał przeciwko receptorom acetylocholino lub przeprowadzić inne istotne badania dodatkowe [10]. Jednocześnie w literaturze opisani są chorzy z potwierdzoną miastenią i współistniejącą dystonią, u których bezpiecznie zastosowano toksynę botulinową [12, 13].

U naszego chorego po ostrzyknięciu mięśni okrężnych oczu również nie doszło do nasilenia objawów miastenicznych, a uzyskano wyraźne zmniejszenie kurczu powiek. Iniekcje toksyny botulinowej były stosowane dwukrotnie w odstępie trzymiesięcznym (250 j. i 160 j.). Chory stale zażywa Mestinon w dawce 180 mg/dobę. Podczas kilkumiesięcznej obserwacji pacjenta stwierdzono niemal całkowite ustąpienie objawów, zarówno podmiotowych, jak i przedmiotowych.

Zastanawiając się nad etiologią dystonii u naszego chorego nie rozstrzygnęliśmy czy miała ona charakter pierwotny, czy była efektem wieloletniego przyjmowania neuroleptyków, czy też wynikiem naczyniowego uszkodzenia mózgu.

Opisywany przez nas przypadek pokazuje, że ważna jest świadomość możliwego współwystępowania różnych chorób z objawami opadania powiek, ponieważ pomaga to we właściwym zaplanowaniu badań i leczenia.

## PIŚMIENNICTWO

1. Oosterhuis HJ. Acquired blepharoptosis. Clin Neurol Neurosurg 1996; 98 (1): 1–7.
2. Rowland LP. Neurologia Merritta. Wydanie I polskie pod red. H. Kwiecińskiego i A. M. Kamińskiej; rozdz. 120, s. 725.
3. Osserman KE. Ocular myasthenia gravis. Invest Ophthalmol 1967; 6: 277.

4. Kurlan R, Jankovic J, Rubin A, Patten B, Grggs R, Shoulson I. Coexistent Meige'a syndrome and myasthenia gravis. A relationship between blinking and extraocular muscle fatigue? *Arch Neurol* 1987; 44 (10): 1057–60.
5. Jankovic J, Ford J. Blepharospasm and oro-facial-cervical dystonia. Clinical and pharmacological findings in 100 patients. *Ann Neurol* 1983; 13: 402–11.
6. Sanders DB, Massey EW, Buckley EG. Botulinum toxin for blepharospasm: single-fiber EMG studies. *Neurology* 1986; 36: 545–7.
7. Lange DJ, Brin MF, Warner CL, Fahn S, Lovelace RE. Distant effects of local injection of botulinum toxin. *Muscle Nerve* 1987; 10 (6): 552–5.
8. Garner CG, Straube A, Witt TN, Gasser T, Oertel WH. Time course of distant effects of local injections of botulinum toxin. *Mov Disord* 1993; 8 (1): 33–7.
9. Tarsy D, Bhattacharyya N, Borodic G. Myasthenia gravis after botulinum toxin a for Meige syndrome. *Mov Disord* 2000; 15 (4): 736–8.
10. Iwase T, Iwase C. Systemic effect of local and small-dose botulinum toxin injection to unmask subclinical myasthenia gravis. *Graefes Arch Clin Exp Ophthalmol* 2006; 244 (3): 415–6.
11. Borodic G. Myasthenic crisis after botulinum toxin. *Lancet* 1998; 352 (9143): 1832.
12. Goncalves MR, Barbosa ER, Zambon AA, Marchiori PE. Treatment of cervical dystonia with botulinum toxin in a patient with myasthenia gravis. *Arq Neuropsiquiatr* 1999; 57 (3A): 683–5.
13. Fasano A, Bentivoglio AR, Ialongo T, Soleti F, Evoli A. Treatment with botulinum toxin in a patient with myasthenia gravis and cervical dystonia. *Neurology* 2005; 64 (12): 2155–6.

*Adres: Dr Agnieszka Machowska-Majchrzak, Klinika Neurologii Śląskiej Akademii Medycznej, ul. 3 Maja 13/15, 41-800 Zabrze, tel. (32) 2710975, fax: (32) 2713018, e-mail: majfam@ka.onet.pl*